Ueber die

Radikaloperation

der umbilicalen, subumbilicalen, epigastrischen und postoperativen Hernien der linea alba nach Menge.

Inauguraldissertation

zur Erlangung der Doktorwürde bei der medizinischen Fakultät der „Ruperto-Carola“ zu Heidelberg.

Vorgelegt von KURT LANDMANN.

[1913]

Ueber die

Radikaloperation

der umbilicalen, subumbilicalen, epigastrischen und postoperativen Hernien der linea alba nach Menge.

Gedruckt mit Genehmigung der medizinischen Fakultät in Heidelberg.

Referent: Geheimrat MENGE, Dekan: Prof. KOSSEL.

Literaturnachweis.

I. Graser: Zentralblatt für Gynaecologie 1906. Nr. 25.
II. Kirschner: Die operative Behandlung der Brüche des Nabels, der linea alba und der postoperativen seitlichen Bauchbrüche in „Ergebnisse der Chirurgie und Orthopädie“ 1910. I. B.
III. Kocher: Chirurgische Operationslehre. 1907.
IV. Menge: Zentralblatt für Gynaecologie 1903. Nr. 13.
V. Menge: Münchner Medizinische Wochenschrift 1908. Nr. 27.
VI. Pfannenstiel: Zentralblatt für Gynaecologie 1903. S. 391.
VII. Port: Münchner Medizinische Wochenschrift 1908. Nr. 23.
VIII. Wehner: Hernienoperationen nach Biondi-Pfannenstiel. Med. Dissertation, Leipzig 1903.
IX. Zacharias: Münchner Medizinische Wochenschrift 1906. S. 1184.
XII. Graser: Kongress für Chirurgie in „Langenbeck's Archiv“. Bd. 80.
XIII. Henkel: Verhandlungen der Deutschen Gesellschaft für Gynaecologie. XIII.
XIV. Menge: Verhandlungen der Deutschen Gesellschaft für Gynaecologie. XIII.
XV. Henkel: Operative Behandlung ausgedehnter Hernien der linea alba. Archiv für Gynaecologie 1909.
XVI. Martin: Zeitschrift für Chirurgie. 94. 1908.
XVII. Sprengel: Disk. zu XII.

Die ersten Versuche zur operativen Behandlung der Brüche der menschlichen Leibeshöhle beschränkten sich auf eine blutige Reposition des Bruchinhaltes in die Leibeshöhle und deren Verschluß. Erst als eine längere Beobachtung solcher Fälle ergab, daß damit eine Garantie gegen Rezidive keineswegs gegeben war, wurden Methoden angegeben, die mehr Wert auf Dauererfolge legten.

Während heutzutage unter normalen Umständen gegen ein Rezidiv nach Operationen von Schenkel- und Leistenbrüchen fast garantiert werden kann, sind doch die Dauerresultate nach Beseitigung namentlich von Hernien der linea alba noch verhätnismäßig recht dürftig.

Auch das Verfahren der Omphalektomie mit Ausschneiden der gesamten kranken Bauchwand von Condamin und Bruns (1893) erreichten zum Teile wegen der technischen Schwierigkeit bei der Wiedervereinigung der Bauchdecken nicht den erwünschten Erfolg. Die Vorschläge zur Behandlung der Brüche der linea alba der nächsten Jahre gingen darauf hinaus, durch plastische Operationen sowohl an den Faszien, wie auch an den geraden Bauchmuskeln, die Bruchpforten zu stärken und zu sichern. So befassen sich die Methoden von Gersuny und Ostermayer, Hammesfahr und Kausch mit der Beseitigung der die Rezidive begünstigenden Rectusdiastase teils ohne, teils mit vorausgegangener Aushülsung der beiden Recti.

Die Absicht, die allzugroße Nahtspannung, die durch die genannte Muskelplastik hervorgerufen wurde, zu mildern und dennoch nicht auf eine muskuläre Deckung der Bruchpforte zu verzichten, führte zu einigen Methoden der teilweisen Vereinigung der Recti in der Mittellinie, Verfahren, die wegen der folgenden Atrophie der von ihren Nervenfasern getrennten Muskelpartien wieder fast ganz aufgegeben sind.

Die wenigsten der nun folgenden Methoden, auch wenn sie den Hauptwert auf eine Faszienplastik legen, verzichten auf die 1893 zuerst angegebene Vereinigung der Recti in der Mittellinie. Ebenso kehrt das 1895 von Biondi angegebene Verfahren der in senkrechter Richtung gekreuzten Schichtennaht: quere Vereinigung des Peritoneums nebst hinterer Rectusscheide, Längsnaht der Recti, Quernaht der vorderen Rectusscheide und schließlich wieder Längsnaht der Haut, sehr oft wieder.

Andere Methoden der Hernienbehandlung der linea alba, nach welchen u. a. Mayo und Martin operieren und mit denen sie gute Resultate erzielen, suchen dadurch einen sicheren Verschluß der Bruchpforten zu erzielen, „daß die Bauchdecken auf eine Strecke übereinandergeschoben und gedoppelt befestigt werden".

Haben nun die letztgenannten Operationsmethoden den Hauptwert auf einen möglichst guten Verschluß der Bruchpforte gelegt, so verbinden die folgenden Verfahren damit auch gleichzeitig eine möglichst genaue Rekonstruktion der normalen anatomischen Verhältnisse der Bauchdecken; sie suchen dieses Ziel durch flächenhafte Trennung der einzelnen Bauchdeckengebilde in frontaler Richtung mit ausgiebiger Mobilisation der geraden Bauchmuskeln und deren dadurch ermöglichte Verlagerung nach der Mittellinie zu erreichen. Für die Schnittführung ist Biondis Nahtlinienkreuzung vorbildlich und die einzelnen Verfahren lehnen sich innig an den Pfannenstiel'schen Querschnitt zur Eröffnung des Abdomens an. Zu diesen Operationsmethoden gehört das zuerst von Pfannenstiel zur Beseitigung von Nabelbrüchen angewandte, dann von Menge übernommene, weiter ausgebildete und modifizierte Verfahren zur Radikaloperation der umbilicalen, subumbilicalen, epigastrischen und postoperativen Hernien der linea alba. Es konnte sich nur auf Grund der Erfahrungen, die mit den früheren Methoden gemacht worden waren, entwickeln und benutzt auch deren Vorteile, wie sie namentlich durch die senkrechte Nahtlinienkreuzung, Verlagerung der Recti nach der Mittellinie und den Pfannenstiel-schen Querschnitt gegeben sind, in weitgehendem Maße.

In seiner 1903 erschienenen Veröffentlichung hob Menge bei der Besprechung seiner Methode die Vorteile der transversalen Vereinigung der Rectusscheiden und der vertikalen, der geraden Bauchmuskel hervor. Es heißt darin: „Der seitliche Zug der queren und schrägen Bauchmuskeln einerseits und der intraabdominelle Druck in seinen großen Schwankungen andererseits beeinflussen auch die p. pr. i. neu gebil-

deten Narben vielfach so ungünstig, daß nach einiger Zeit das alte Leiden wiederkehrt. Der Wirkung des Muskelzugs kann man dadurch mit Erfolg begegnen, daß man, wie Bumm es für die Behandlung großer Bauchnarbenbrüche empfohlen, das angefrischte Fasziengewebe in querer Richtung vernäht. Die jetzt wohl allgemein geübte totale Exstirpation des Bruchsacks mit Exzision des Bruchringes ist also am besten so auszuführen, daß schon der myrthenblattförmige Hautschnitt in querer Richtung über den Bruchsack hinzieht, damit man mit dem Faszienschnitte den Bruchring bequem so umgreifen kann, daß die Vernähung der Faszienränder **in transversaler Richtung** nicht auf Schwierigkeiten stößt. Bruns empfahl noch für die Omphalektomie, die den Bruchring umfassenden Inzisionen vertikal anzulegen. Bei dieser Schnittführung ist aber die Vereinigung der Faszienränder in querer Richtung unmöglich.

Auch der üble Einfluß des intraabdominellen Druckes der jungen Narbe gegenüber läßt sich dadurch einschränken, daß man durch **Ueberlagerung von Muskulatur** die Bruchnarbe verstärkt. Zu diesem Zwecke hat Gersuny nach der Schließung des Bruchringes die vorderen Lamellen der Rectusscheide parallel zur Körperachse dicht am Rande der Recti gespalten, beiderseits die geraden Bauchmuskeln von den Faszienblättern losgelöst und dann die Muskelbäuche in der Mittellinie durch Nähte zusammengezogen. Hierdurch wird zweifellos zunächst eine Verstärkung des geschlossenen Bruchrings den Einwirkungen des intraabdominellen Drucks gegenüber erreicht. Dem **seitlichen Zuge der queren und schrägen Bauchmuskel ist aber nach wie vor Gelegenheit gegeben,** die vertikal verlaufende Fasziennarbe und damit auch die durch eine schmale Bindegewebsnarbe in der Mittellinie verbundenen Bäuche der beiden Recti **wieder auseinander zu ziehen.** Will man diese letztere Möglichkeit ausschalten, ohne zugleich auf die Verstärkung des vernähten Bruchrings durch eine Muskelpelotte zu verzichten, dann muß man das Operationsverfahren Biondis anwenden, bei welchem **die Rectusscheide transversal, die Muskeln aber vertikal vereinigt werden.**“

Wie aus der Anwendung dieser Biondi’schen Nahtlinienkreuzung, so ergeben sich auch bedeutende Vorteile aus der Anwendung des Pfannenstiel’schen Querschnitts gegenüber anderen Operationsmethoden, die darauf verzichten. Ein besonderer Vorteil geht schon aus der anatomischen Grundlage des Faszienquerschnitts hervor, soweit er zur Operation von Hernien der linea alba **unterhalb** der linea semicircularis Douglasii

angewandt wird und dort zu liegen kommt, wo er nach seiner ursprünglichen Bestimmung liegen sollte. Denn unterhalb der Mitte zwischen Nabel und Symphyse gibt es ja nur eine, vordere Rectusscheide; heilt diese Aponeurosenplatte bei einem Medianschnitt nicht glatt zusammen, so entsteht unfehlbar ein Bruch bezw. ein Recidiv, da es hier keine Unterstützung der einen vorderen Rectusscheide durch eine weitere hintere gibt, wie dies nur oberhalb der linea semicircularis der Fall ist. „Diese vordere Aponeurosenplatte bleibt bei der Schnittführung Pfannenstiels in der Mittellinie intakt, sie wird nur quer getrennt." Daher bietet dieser Schnitt bei schlechter Verklebung der Faszien den andrängenden Därmen nur einen kleinen locus minoris resistentiae, der aber seinerseits wieder durch die Darüberlagerung der Recti verstärkt wird, ein Umstand, der die Aussicht auf eine Dauerheilung bedeutend vergrößert.

Alle Längsschnitte, auch bis zu einem gewissen Grade der Längsschnitt in der Mittellinie, haben die Tendenz, auseinander zu klaffen, wenn keine prima intentio erzielt wird. Ein Vorteil des Pfannenstiel'schen Schnitts liegt nun auch darin, daß die Wundränder selbst bei fehlender primärer Verheilung nahe aneinander liegen und bei Anwendung der Bauchpresse eher noch mehr zusammengepreßt werden, während bei dem Medianschnitt in diesen Fällen die Nahtränder unter sehr starke Spannung kommen und klaffen. Infolgedessen darf nach vorausgegangenem Faszienquerschnitt die Bauchpresse verhältnismäßig früh durch Aufrichten und Aufstehen der Patientinnen in Anspruch genommen werden, ohne daß man eine Dehiscenz der Narben befürchten muß, ein Umstand, der, da bei alten Leuten nach einer Laparotomie gar nicht selten eine bedrohliche Lungenhypostase auftritt, direkt lebensrettend wirken kann.

Noch ein gerade für die Menge'sche Hernienoperation besonders günstiger Umstand, der auch aus der Anwendung des Faszienquerschnitts folgt, muß erwähnt werden. Das Auffinden der diastatischen Recti bedingt sehr oft eine weitere Verlängerung des Querschnitts nach beiden Seiten. Diese gestattet dann eine erleichterte Aushülsung der geraden Bauchmuskeln und kann selbst geschehen, ohne die Gefahr für ein Recidiv wesentlich zu erhöhen.

Die anderen Vorteile der Pfannenstiel'schen Schnittführung können an dieser Stelle, da sie bei seiner Anwendung zur Menge'schen Hernienoperation, namentlich nach seiner Verlagerung über die linea semicircularis mehr in den Hintergrund treten, unberücksichtigt bleiben.

Ich schließe jetzt zur Erläuterung der Technik die beiden ersten Operationsberichte an. Im ersten Falle handelte es sich um eine 42jährige Frau, die neunmal geboren hatte und an einem mittelgroßen Nabelbruche litt; die durch ihn verursachten Beschwerden traten gegenüber dem großen Genitalprolaps, an dem die Patientin gleichzeitig litt, etwas in den Hintergrund.

„Querovaläre Umschneidung des Nabels in großem Umkreis. Freilegung des Bruchrings, welcher nach Extirpation des Bruchsacks allenthalben angefrischt wird. Vom Bruchringe aus **wird nach beiden Seiten hin das vordere Blatt der Rectusscheide transversal bis ca. 3 cm über den medialen Rand der diastatischen Recti gespalten.** Hinter dem hierdurch geschaffenen Faszienquerspalt sieht man die Ränder der atrophischen Recti und das hintere Blatt der Rectusscheide liegen. Hierauf folgt eine weite, vorwiegend stumpfe, teilweise auch scharfe Ablösung der mm. Recti von dem vorderen und hinteren Blatt der Rectusscheide. Dabei werden die Gefäße, so gut es geht, geschont und eine exakte Blutstillung durchgeführt. Mit den Zeigefingern werden nun beiderseits ober- und unterhalb der Bruchpforte zwischen den diastatischen Muskeln das vordere und hintere Blatt der Rectusscheide bis zur Mittellinie stumpf auseinandergetrennt. In der Mittellinie selbst ist eine stumpfe Trennung unmöglich; deshalb wird hier das verfilzte Fasziengewebe durch einen auf den Faszienrand geführten Schnitt ca. 3 cm weit nach oben und nach unten in ein vorderes und hinteres Lager gespalten. Es folgt eine transversale isolierte Vernähung der hinteren Rectusscheide. Dann werden die mobilisierten Muskelbäuche der Recti in der Mittellinie durch Knopfnähte auf eine Strecke von ca. 6 cm zur Vereinigung gebracht und der lange Querspalt der vorderen Rectusscheide durch eine fortlaufende Naht verschlossen. Fortlaufende isolierte Fett- und Hautnaht.“ (1. E. S. der Tabelle.)

Bei dem zweiten Falle (2. M. K.) handelte es sich um eine 44jährige Frau, die zweimal geboren hatte und bei welcher neben einer großen Nabelhernie noch eine sehr ausgedehnte subumbilicale Hernie bestand. Seit Jahren schon hatte Patientin heftige Beschwerden von Seiten ihres Verdauungskanals, vielfach Erbrechen und Aufstoßen und starke Schmerzanfälle im Leibe. In der letzten Zeit stellten sich die Krankheitssymptome in verstärktem Maße ein und seit zwei Tagen sind ausgesprochene Einklemmungserscheinungen vorhanden. Bei der Operation wurde in folgender Weise verfahren: „Zunächst wurde die Haut zur

Freilegung des Bruchringes der subumbilicalen Hernie ca. 4 Querfinger breit unterhalb des Nabels in querer Richtung weit eingeschnitten und nach Durchtrennung der Fettschicht der große Bruchsack, durch dessen Wand rötlich gefärbtes Bruchwasser hindurchschimmerte, eröffnet. Bruchwasser fließt in reichlicher Menge ab. Der Bruchsack ist sehr kompliziert gestaltet und besteht aus einer großen Anzahl kleiner Taschen, in welche Netzpartien hineingeschlüpft sind. Aus mehreren Taschen wird noch abgesacktes Bruchwasser entleert. Nachdem das Netz überall von der Wand des Hauptsackes und der Nebentaschen losgelöst ist, läßt sich der Bruchring übersehen. Dabei wird die Wandausstülpung einer Darmschlinge innerhalb des Bruchsackes sichtbar, welche blaurot verfärbt erscheint, aber von einer spiegelnden Serosa überzogen ist. Dieselbe schlüpft bei einer Verziehung des vollständig abgelösten Netzes plötzlich in die Bauchhöhle zurück. Es bestand also neben der Netzhernie ein eingeklemmter Darmwandbruch. Der Bruchsack wird nun total exstirpiert, das Netz teilweise reseziert und reponiert und der große Bruchring querovalär umschnitten. Da der Bruchring unterhalb der linea semicircularis liegt, gestaltet sich die weitere Operation im Sinne Pfannenstiels sehr einfach. Es wird das Aponeurosenlager vom Bruchringe aus nach beiden Seiten hin ca 4 cm weit in transversaler Richtung gespalten, die Fasziendecken in ausgiebigster Weise beiderseits von der Muskelunterlage stumpf und scharf abgelöst, dabei exakte Blutstillung durchgeführt und späterhin, nachdem die Radikaloperation der gleichzeitig bestehenden Nabelhernie beendigt ist, die Bauchwand in ihren Schichten so zum Verschluß gebracht, daß das Peritoneum fortlaufend vertikal vernäht wird, die mobilisierten, stark diastatischen Bäuche der Recti durch Knopfnähte in der Mittellinie auf eine lange Strecke aneinandergezogen werden, und hierauf der Faszienspalt in transversaler Richtung durch eine fortlaufende Naht geschlossen wird. Die Nahtlinie der Muskulatur und der Aponeurose kreuzt sich demnach, und Muskulatur und Fasziendecke sind schließlich an der Stelle des ursprünglichen Bruchrings in breiter Fläche aufeinander gelagert.“ Die Nabelhernie, in deren Bruchsack gleichfalls eine größere Netzpartie adhärent war, wurde vorher nach derselben Methode operiert, die im ersten Fall in Anwendung kam. Bei der Lappenspaltung der Aponeurose in der Mittellinie war es hier zur Bildung kleiner Faszienfenster gekommen, die aber sofort durch Naht wieder verschlossen wurden.

Diesen beiden Operationsberichten einer umbilicalen und einer subumbilicalen Hernie schließe ich noch je einen Bericht einer typischen Operation einer epigastrischen und postoperativen Hernie der linea alba unterhalb der Douglas'schen Linie an. In dem einen Falle (5. A. V.) handelte es sich um eine 35jährige Frau, die fünfmal geboren hatte und außer an einem seit 11 Jahren bestehenden Nabelbruch noch an einer epigastrischen Hernie litt. „Unterhalb der Geschwulst in der Nabelgegend wird der tumor umschnitten, sodaß ein halbkreisförmiger Schnitt entsteht. Am oberen Schnittrande wird in die Tiefe gegangen und der Bruchsack des oberhalb des Nabels gelegenen Bruches eröffnet. Scharf und stumpf wird der Bruchsack vom Fasziengewebe lospräpariert. Dabei findet sich auf der rechten Seite des eben eröffneten Bruchsackes ein weiterer, über wallnußgroßer Sack, welcher ebenfalls freipräpariert wird und in dem man bei seiner Eröffnung eine eingeklemmte Netzpartie findet. Diese wird umstochen und abgetragen. Auf dem von der Bauchhöhle aus in den Nabelsack eingeführten Finger wird dessen Wand eröffnet und gespalten. Inhalt: Netz. Nach Erweiterung des Bruchsacks wird das Netz in die Bauchhöhle zurückgeschoben. Nun wird der erste Bruchsack (der epigastrischen Hernie) bis zu seinem Ansatz an der Faszie freigelegt und abgetragen. Der untere Bruchsack wird mitsamt der Haut abgeschnitten. Auf beiden Seiten folgt der Versuch, die Muskeln freizulegen. In ziemlicher Tiefe und sehr weit nach rechts findet sich der Rectus, der auf etwa 6 cm freigelegt wird.

Ueber dem oberen Bruchsack wird nun ebenfalls der Rectus aufgesucht, der hier dem Wundwinkel näher liegt und auch auf entsprechende Länge freigelegt wird. Jetzt wird unterhalb der Faszienbrücke, die sich zwischen dem oberen und dem unteren Bruche befindet, der Muskel losgelöst, sodaß er jetzt auf beiden Seiten den Wundrand fortlaufend begrenzt. Darauf zunächst fortlaufende Naht des Peritoneums von oben nach unten. Obere Hälfte geht leicht, untere Hälfte macht Mitfassen der Muskulatur nötig. Einzelne Partien, die dabei zerrissen sind, werden wieder vereinigt. Ueber der in der Mittellinie vereinigten Muskulatur werden die Faszien durch Knopfnaht quer vereinigt. Einige überschüssige Hautpartien werden entfernt. Drain unter die Faszie, Hautnaht."

Die erste Radikaloperation einer postoperativen Hernie führte Menge nach seiner Methode an einer 43jährigen Frau aus. (3. S. L.) „Zwei fingerbreit unterhalb des Nabels Querschnitt über dem hühnereigroßen Tumor. Der Bruchsack enthält Netz, welches an verschiedenen Stellen

mit der Bruchsackwand verwachsen ist. Die Verwachsungen werden doppelt unterbunden und das Netz abgetrennt. Der Spalt in der Faszie ist für drei Finger durchgängig. Jetzt wird die Faszie vom Muskel an beiden Seiten losgelöst. In der Medianlinie ist sie sehr verwachsen und macht bei ihrer Lösung große Schwierigkeiten. Das hintere Blatt wird ebenso abgelöst. Darauf wird das Peritoneum ringsum angefrischt und nach Unterbindung einiger blutender Stellen im Netz fortlaufend von oben nach unten vernäht. Die Recti werden durch Knopfnähte in der Mittellinie vereinigt. Die Faszie wird überall angefrischt und quer vernäht und steht in der Mittellinie unter großer Spannung, daher werden zur Sicherheit noch einige Knopfnähte gelegt. Fett- und Hautnaht."

Es bleiben nun noch einige Punkte für und wider das von Menge geübte Verfahren zu erörtern. Für den, der die Technik einmal beherrscht, ist es gewiß sehr angenehm, durch ein und dieselbe Methode sämtliche Brüche der Mittellinie des Leibes operieren zu können, ganz abgesehen davon, daß nach einer in ihrem Sinne ausgeführte Laparotomie gynäcologische und andere abdominelle Operationen ohne besondere Schwierigkeiten auszuführen sind.

Natürlich fehlt es nicht an Vorwürfen, die man der Menge'schen Operation gemacht hat, und sie hat auch zweifellos ihre Nachteile, die hauptsächlich in der Schwierigkeit der Technik, der ausgedehnten Höhlenbildung und der langen Operationsdauer zu suchen sind. So hält Henkel die Operation für einen zu großen Eingriff und ihm erwies sich die vertikale Spaltung der Faszienränder auf den diastatischen Rectis nach dem Prinzip von Karewsky als praktischer. In der Tat läßt es sich nicht leugnen, daß die Operation große Anforderungen, sowohl an den Operateur als auch an den Patienten, stellt, doch rechtfertigt der gute Erfolg der Methode den schweren Eingriff vollkommen.

Dem eventuellen Vorwurf, daß durch die Lappenspaltung der vorderen Rectusscheide eine Schwächung der Mittellinie zustande käme, begegnete Menge mit einer Modifikation, die dann später zur typischen Operation für Nabel- und epigastrische Hernien wurde. „Ich werde in Zukunft bei der Operation von Nabelbrüchen und epigastrischen Hernien eine Modifikation treffen, durch welche es verhütet werden soll, daß in dem für die Festigkeit der Bauchdecke so wichtigen vorderen Blatt der Rectusscheide eine Schwächung der Mittellinie, wie sie die Lappenspaltung mit sich bringt, zustande kommt. Wenn die beiden Faszienblätter bis zur

Medianlinie durch den Zeigefinger stumpf auseinandergedrängt sind, werde ich beiderseits die hinteren Blätter der Rectusscheide von der verfilzten Mittellinie durch vertikal verlaufende Scherenschnitte nach oben und unten lostrennen. Nach der Peritonealnaht müssen dann zunächst die Ränder der hinteren Aponeurosenblätter isoliert wieder mit einander vernäht werden und zwar in vertikaler Richtung. **Auf diese Weise konserviert man die Mittellinie des Faszienlagers in ihrer ursprünglichen Stärke.** Außerdem ermöglicht man eine ausgedehnte Aneinaderlagerung der mobilisierten Recti unterhalb der quergespaltenen Faszienblätter und damit eine breite, flächenhafte Verwachsung dieser mit der Muskulatur." Gerade auf diese flächenhafte Verwachsung von Faszie und Muskulatur, die durch einzelne, durch beide Schichten gehende Kopfnähte, noch wirksam unterstützt werden kann, ist besonderer Wert zu legen. Denn ein erneutes Auseinanderweichen der in der Mittellinie vereinigten Recti ist durch diese breite Verwachsung mit der vorderen Scheide erheblich erschwert. Da aber nun die vordere Rectuscheide quer vernäht ist, so können auch beide Schichten nicht zusammen nach den Seiten hin auseinander gedrängt werden, da ja die Mittellinie der Faszie in ihrer alten Stärke erhalten ist. Es hält also die vordere Faszie wegen ihrer Verwachsung mit den zwei geraden Bauchmuskeln diese in der ihnen gegebenen Lage.

Nach dieser Modifikation ist also der typische Operationsmodus kurz wiederholt bei allen Brüchen der Mittellinie folgender: querverlaufender Hautschnitt, Freilegung und Anfrischung des Bruchrings, Abbinden des Bruchsacks, Querschnitt durch die vordere Rectusscheide und Aushülsen der geraden Bauchmuskeln. Darauf folgt Längsschnitt durch die hintere Rectusscheide und Peritoneum, das unterhalb der linea semicircularis allein mit der dünnen Faszia transversa an deren Stelle tritt. Längsnaht des Bauchfelles getrennt oder mit hinterer Aponeurose zusammen, Vereinigung der Recti in der Medianlinie und Quernaht der Faszie und Haut.

Diese Operation wurde bisher bei 48 Patientinnen von Menge vorgenommen. Der Ausgang ist aus der beigefügten chronologisch geordneten Tabelle ersichtlich.

Name	Alter	Diagnose	Gleichzeitige Operationen		Ges. Dauer	Zum 1. mal auf am ... Tag	Geh. entl. am ... Tag der Oper.	Bemerkungen
			a) von demselben Schnitt aus	b) selbständig				
1. E. S. . . .	42	H. umbil. et Prol. vag. ant. et post. Cystocele	bilat, Tubensteril.	Wertheim	2,45	16	19	pr. i.
2. M. K. . .	44	H. l. a. inc. et umbil.	—	—	2,45	—	21	pr. i.
3. S. L. . . .	43	H. l. a. postop.	—	—	1,40	—	14	pr. i.
4. E. R. . . .	53	H. umbil.	—	—	1,05	14	16	pr. i.
5. A. V. . . .	35	H. umbil. et epigast.	—	—	2,15	19	23	pr. i.
6. C. K. . .	27	H. umbil. et Decsens. vag. ant. et post. Endometritis	—	Abras. Kolpor. ant.	1,45	17	19	pr. i.
7. K. B. . . .	35	H. umbil. Retrofl. ut Pelviperit.	Exstirp. d. l. Adnexe	—	1,40	15	16	pr. i.
8. M. O. . .	39	H. l. a. postop. Myom. ut. R-diast.	—	—	2,43	39	42	Dehiszenz der Haut
9. B. S. . . .	28	H. umbil. Retrofl. ut.	—	Alex. Ad.	0,49	—	19	pr. i.
10. M. L. . .	49	H. l. a. postop. Myom. ut.	abd. Total extirp.	—	2,39	26	35	pr. i. Puls und Temp. erh.
11. E.	27	H. umbil. Endometr.	—	Abrasio, Kolpor.	0.43	—	28	pr. i.
12. Sp.	49	H. postop. R-diast.	—	—	1,35	22	24	pr. i.
13. Pf.	38	H. umbil.	—	—	—	—	30	pr. i.
14. L. K. . . .	38	H. postop.	—	—	1,42	14	20	Hautgangr.
15. Sch. . . .	29	H. postop.	—	—	2,27	16	20	pr. i.
16. P.	51	H. umbil.	—	Kolp. ant. et post. Perineopl.	1,35	—	—	Exitus let.

17. M. W. . .	29	H. umbil.	—	—	1,26	26	32	[illegible]
18. R. W. . .	40	H. umbil. Myom. ut. Cyste d. Barthol. Dr.	—	Curettage, Entf. d. Cyste	0,59	17	18	Hämat. subcut. Dehiscenz d. Haut
19. M. S. . . .	43	H. postop. Prol. vag.	Fixat. d. Cervixt.	—	—	—	31	pr. i.
20. K. H. . . .	38	H. umbil. R-diast.	Cyste entf.	—	1,02	9	16	pr. i.
21. K. Z. . . .	50	R-diast. ut. Myom.	Myom. ut. exstirp	—	1,02	—	10	pr. i.
22. G. B. . .	44	H. umbil. R-diast. Retrofl. fix.	Intraper. Lig.-raffg.	—	1,37	10	15	pr. i.
23. M. G. . .	34	H. umbil. Retrofl. ut.	—	—	1,07	12	33	pr. i. Decub. am Steissbein
24. K. K. . . .	49	H. umbil. Polyp.	—	—	0,34	—	17	pr. i. Hämat. subcut.
25. M. B. . . .	28	H. umbil. Grav. M. III.	—	—	—	13	20	pr. i.
26. K. Z. . . .	34	H. umbil. R-diast. Grav. Retrofl. ut. mob.	intrap. Lig.-raffg. vesica. fellea entf.	—	1,28	—	27	pr. i.
27. E. Sch. . .	36	R-diast. V. prop. Desc. vag. ant. et post.	Salpingect. Bilat	—	1,26	—	17	pr. i.
28. R. M. . . .	35	V. prop. R-diast. Retrofl. ut.	salpingect. bilat	—	—	16	26	pr. i.
29. S. B. . . .	48	H. umbil. Rectocele.	—	—	0,56	16	21	pr. i.
30. S. R. . . .	47	H. umbil.	—	—	—	—	23	pr. i. Hämat. subcut
31. K. D. . . .	47	H. umbil. Retrofl. ut, Cystocele	—	Schauta-Wertheim	0,50	11	15	pr. i.
32. A. K. . . .	53	H. umbil. rupt. perin. Desc. vag. ant. et post.	—	—	—	8	16	Dehisc. der Haut Fasciennekrose
33. B. S. . . .	39	R-diast. V. prop. rupt. perin. Retrofl. ut.	—	v. und h. Plastik	—	—	33	Hämat. subcut. Fettnek., Exanthem.
34. H. P. . . .	44	H. postop	—	—	2,41	—	—	Exitus

Name	Alter	Diagnose	Gleichzeitige Operationen		Ges. Dauer	Zum 1. mal auf am . . . Tag	Geh. entl. am . . Tag p. Oper.	Bemerkungen
			a) von demselben Schnitt aus	b) selbständig				
35. A. K. . . .	39	H. umbil. grav. M. V.	—	—	0,58	8	19	Hämat. subcut.
36. B. C. . . .	60	H. postop.	—	—	1,33	—	19	Nekrose d. Fettsch.
37. C. K. . . .	41	H. postop. grav. M. IV.	—	—	0,33	—	—	Exitus
38. E. Sch. . .	61	H. umbil.	—	—	0,33	8	26	pr. i. Pneumonie
39. E. Sch. . .	61	H. postop	—	—	1,16	27	35	Pneumonie
40. L. D. . . .	45	H. umbil. V. prop. Retrofl. ut. Desc. vag.	—	—	1,30	11	16	Pneumonie
41. M. R. . . .	39	V. prop. R-diast.	—	—	0,41	9	18	pr. i.
42. S. M. . . .	41	H. postop	—	—	—	10	16	Hämat. pr. i. subcut
43. M. S. . . .	47	H. postop. R-diast.	—	—	1,08	12	44	Pneumonie pr. i.
44. v. L. . . .	42	R-diast. Adipositas	salpingect. bilat.	—	—	16	26	Pneumonie pr. i.
45. L. B. . . .	42	H. postop.	—	—	1,58	—	45	Hautnekrose
46. M. E. . . .	44	H. postop.	—	—	1,42	20	30	Hautnekrose
47. J. S. . . .	34	V. prop. Retrofl.	—	—	1,20	11	17	pr. i.
48. B. St. . . .	25	R-diast. V. prop. grav. M. II.	—	—	1,32	6	12	pr. i.
49. H. R. . . .	52	H. postop.	—	—	—	—	15	pr. i. Serom

Es kamen also zur Operation 24 Umbilikalhernien = 50 %, 15 Hernien der linea alba, inklusive auch der sogen. subumbilikalen, darunter eine nichtpostoperative = 32 %. In einem Falle bestand eine Hernie der linea alba mit einer des Nabels, in einem anderen eine Hernie des Nabels mit einer epigastrischen zusammen. In den 8 übrigen Fällen war nur eine stärkere Rectusdiastase mit ausgesprochenem Venter propendens in 6 von diesen Fällen vorhanden = 16 %. Bei 18 Patientinnen wurde gleichzeitig eine andere Operation vorgenommen und zwar bei 10 von derselben Laparotomiewunde aus.

Ehe ich mich jetzt zur Besprechung einiger besonders schwieriger Fälle wende, muß ich noch der Befürchtung gedenken, die Menge bei der Ausführung des geschilderten Verfahrens entgegengetreten sind. Diese Bedenken betreffen einmal die Bildung subfaszialer Hämatome mit ihren Folgen für die Wundheilung, und dann die Möglichkeit einer Ernährungsstörung der schon meist atrophischen Muskeln und Faszien und dadurch sich steigernde allmähliche Atrophie der ganzen vorderen Bauchwand.

Obwohl bei allen Operationen großer Wert auf eine exakte Blutstillung sämtlicher durchschnittener Gefäße gelegt wurde, kamen doch 6 Fälle von subcutaner Hämatombildung vor, doch wurde eine Infektion dieser Hämatome niemals beobachtet. Ihr einziger Nachteil bestand in einer verlängerten Heilungsdauer. **Subfasziale Hämatome traten nicht auf.**

Dank der möglichst weitgehenden Schonung der Gefäße bei der Aushülsung der Recti wurde eine merkbare Atrophie der Muskeln und Faszien verhindert.

Der Grund zu den Schwierigkeiten, die bei der Durchführung der Operation einigemal auftraten, liegt nur zum kleinsten Teil in der Methode und die Schwierigkeiten lassen sich durch geeignete Maßnahmen überwinden. Es ist gewiß von praktischem Wert und nicht uninteressant, einige derartige Fälle kennen zu lernen; meist handelte es sich dabei um solche Schwierigkeiten, die durch die mehrfache Bruchanlage bei der Fasziendeckung entstanden, oder ihren Grund in Verwachsung der Därme untereinander und mit der Bauchwand hatten. Sie sind mit ihren Folgen auf den weiteren Verlauf leicht aus den anzuführenden Operationsberichten und Bemerkungen aus dem Heilungsverlauf zu ersehen. In einem solchen Falle handelte es sich um eine 29jährige Frau

(15. Sch.), bei der die Diagnose auf postoperative Bauchhernie lautete. Bei der Operation zeigten sich die „Dünndarmschlingen ausgedehnt mit der Bauchwand verwachsen. Das Netz ist ebenfalls an den Adhäsionen beteiligt und wird unten reseziert. Die Dünndarmschlingen sind unter sich stark verwachsen; sie werden gelöst. Dabei reißt die Serosa an mehreren Stellen ein und muß vernäht werden. Zwischen den einzelnen Schlingen finden sich Räume mit abgesacktem Aszites. Eine Dünndarmschlinge, die nahe der Mündung ins Kolon an der vorderen Bauchwand und nach dem kleinen Becken hin adhärent war, wird gelöst. Diese Stelle ist ausgedehnt und muß auf eine lange Strecke vernäht werden, sodaß hier das Lumen des Darmes stark verengt wird. Naht des Peritoneums. Die Muskulatur wird mit Knopf- und fortlaufender Naht vereinigt. Aus dem oberen Faszienlappen wird die mittlere, sagittal verlaufende, sehr dünne Partie excidiert, und zwar so, daß der zungenförmige Lappen mit der Basis nach oben im Zusammenhang mit der Faszie bleibt. Die Zunge wird isoliert auf die Muskeln aufgenäht. Dann wird der durchtrennte obere Lappen in der Mittellinie wieder vereinigt und über der gebildeten Zunge mit dem unteren Faszienlappen durch eine Anzahl Knopf- und fortlaufende Nähte transversal vereinigt. **Dabei müssen, damit die Ränder gut aneinander gebracht werden können, beide Beine im Hüftgelenk gebeugt werden.**“

Keine Blähungen am Tage nach der Operation, dagegen in der zweiten Nacht zweimal Erbrechen, am vierten Tag Blähungen spontan, Temperatur und Puls normal. Nach 14 Tagen wurden die Beine wieder horizontal gelagert und Patientin konnte am 21. Tag mit einer p. pr. i. verheilten Wunde beschwerdefrei entlassen werden.

In einem anderen Falle traten Schwierigkeiten bei der Operation einer 39jährigen Patientin mit einer postoperativen Herne auf (8. M. O.). Der Operationsbericht lautet: „Querschnitt drei Querfinger oberhalb der Symphyse und Eröffnung des Peritoneums. Die Bauchdecken bestehen an dieser Stelle nur aus Haut, Faszie und Peritoneum, während Muskulatur vollkommen fehlt. Im Bereich der alten Narbe ist der Blinddarm adhärent. Durch einen senkrecht auf den Querschnitt gelegten zweiten Schnitt innerhalb der alten Narbe wird die Bauchwand ca. 5 cm nach oben zu gespalten, wodurch die vorsichtige Ablösung der adhärenten Darmschlingen von der Bauchwand erleichtert wird. Um das

Operationsfeld besser zugängig zu machen, muß noch ein zweiter senkrechter Schnitt links von der alten Narbe auf den Querschnitt aufgesetzt werden. Dennoch bleibt die Ablösung des Darmes außerordentlich erschwert, da sehr intensive Verwachsungen mit der Bauchwand vorhanden sind. Hie und da bleiben Faszienstücke am abgelösten Darm haften. Eine Dünndarmschlinge ist durch Verwachsungen mit der Bauchwand weit nach oben gezogen.

Nach ihrer vollständigen Lösung wird der Querschnitt nach beiden Seiten hin verlängert. Rechts gelingt es erst sehr weit außen, den Rectus zu finden, links liegt er der Mittellinie näher. Nach möglichst guter und vollkommener Isolierung aller Bauchwandschichten wird der Darm revidiert und gefunden, daß eine Stelle der Serosa genäht werden muß. Hierauf Schluß des Peritoneums. Naht der einzelnen Bauchwandschichten typisch, doch mußten auch hier bei der Naht der Faszien beide Beine stark im Hüftgelenk gebeugt werden."

Am Tage nach der Operation reichlich Sekretion aus der Wunde, mehrmals Erbrechen, hoher Puls und Temperatur, starker Husten, wobei Patientin angeblich Krachen in der Wunde fühlt. Abgang von Blähungen und Stuhl. Am sechsten Tag p. op. ist die Wunde in der Mitte etwas auseinander gewichen, doch handelt es sich nur um die Haut, die tieferen Partien sind völlig fest. Unter geeigneter Behandlung schloß sich die Wunde im Anfang der 6. Woche wieder vollständig, nachdem ihre Sekretion lange vorher nachgelassen hatte. Der Entlassungsbefund ergab eine lückenlose feste Bauchwunde und eine Verminderung der anfangs sehr hohen Spannung der Haut. Patientin wurde mit einer Leibbinde und dem Verbot schwerer Arbeit für die ersten 14 Tage geheilt am Ende der 6. Woche entlassen.

In einem weiteren Falle traten Schwierigkeiten bei der Vereinigung der beiden von nicht weniger als 8 Bruchsäcken durchsetzten Faszienlappen auf. Da fast alle Bruchringe nahe der Mittellinie waren, konnte hier die Vernähung der beiden Lappen nur durch Zuhilfenahme eines überschüssigen Faszienstückes von links her ermöglicht werden. (45. L. B.)

Der Besprechung der Operationstechnik lasse ich einige Bemerkungen über den normalen Heilungsverlauf folgen. Infolge der ziemlich langen Narkose — es wurde meist die kombinierte Aether-Chloroformnarkose angewandt — trat bei einzelnen Patientinnen bald nach der Operation eine meist

leichte Bronchitis auf, die sich jedoch stets nach einigen Tagen wieder verlor.

Eine Temperatursteigung bis zu etwa 38,5 Grad trat in sehr vielen Fällen auf; doch waren die Patientinnen in der Regel am 3. oder 4. Tage wieder fieberfrei, eine Erscheinung, die nach größeren Operationen mitunter beobachtet wird, ebenso wie das nach der Narkose auftretende vereinzelte Erbrechen, das auch hier nicht fehlte.

Nach Pfannenstiel'schem Querschnitt klaffen die Wundränder nicht, dementsprechend wurde in den meisten Fällen eine prima intentio erzielt, die den Patientinnen in der Regel erlaubte, schon am Ende der zweiten oder am Anfang der dritten Woche das Bett zu verlassen. Im Laufe der dritten Woche konnten die Patientinnen mit einer festen derben Narbe und völlig suffizienten Bauchdecken geheilt entlassen werden. Blähungen und Stuhl erfolgten, wenn nicht spontan am ersten, fast regelmäßig am zweiten Tage; überhaupt waren ernstere Erscheinungen von seiten des Darms relativ selten.

Die Beschwerden der Patientinnen gleich nach der Operation beschränkten sich im allgemeinen auf Klagen über geringe Blähungsbeschwerden am 1. und 2. Tage p. op. und leichte, ziehende Schmerzen in der Narbe.

Rechts und links an beiden Enden der Hauptnarbe kam es oft zur Bildung von „Hörnchen", wohl eine Folge des an den Seiten noch bestehenden Ueberflusses an Haut; diese Hörnchen verloren sich jedoch allmählich wieder.

Von schwereren Komplikationen, die während des Heilungsverlaufes eintraten, sind vier Pneumonien ohne bedrohliche Erscheinungen, eine psysische Störung auf Grund einer Arteriosklerose und verstärkt durch die lange Aethernarkose und schließlich ein in zwei Schüben aufgetretenes Exanthem: ein Mittelding zwischen Exanthema multiforme exsudativum und Urticaria mit Albumen im Harn zu erwähnen. In dem letzterwähnten Falle hatte die Patientin eine ausgebreitete Fettnekrose. (33 B. S.)

Von sämtlichen 48 Patientinnen starben 3 an den Folgen der Operation. In einem dieser 3 Fälle (16. P.) war nach vorausgegangener vorderer und hinterer Kolperorraphie mit Perineoplastik eine Nabelhernienoperation vorgenommen worden. Diese Operation verlief insofern nicht typisch, als auf der rechten Seite versehentlich beim Ablösen der vorderen

Rectusscheide auch einige Muskelbündel mit abgelöst wurden und nachträglich zur Vereinigung kamen und auf derselben Seite Muskulatur mit zur Deckung und zum Schutze der Peritonealhöhle verwandt werden mußte, da das Peritoneum beim Verschluß verschiedentlich eingerissen war. Erschwert wurde die Operation durch eine schwere Narkosestörung, die ein Hervordrängen der Därme vor die Bauchhöhle zur Folge hatte. Die Darmschlingen konnten nur mit größter Mühe wieder reponiert werden. Schon am Abend des Operationstages wurde der Puls sehr frequent. In der zweiten Nacht trat Erbrechen und häufiges Aufstoßen ein. Am dritten Tage waren die charakteristischen Erscheinungen der Peritonitis stark ausgesprochen: Spitzes Gesicht, trockene, belegte Zunge, aufgetriebener empfindlicher Leib, kleiner, sehr frequenter Puls, häufiges Aufstoßen und oberflächliche Atmung. Trotz reichlicher Gaben Digalen und Kampfer und 30 gr Meyer'sches Antistreptokokkenserum starb die Patientin 72 Stunden p. op., nachdem der Puls unzählbar geworden war. Ich schließe gleich die wichtigsten Befunde der Obduktion an: Seifige, fibrinöse Peritonitis, trübe Schwellung der Leber und Nieren, linksseitiger, großer Niereninfarkt, geringer septischer Milztumor, Oedem sämtlicher Lungenlappen, schlaffes dilatiertes Herz und schwielige Verdickung der Mitralklappensegel und hochgradige Adipositas cordis. Geringe Menge von mit Fibrinflocken untermischter, hämorrhagischer Flüssigkeit im kleinen Becken. Die dilatierte Gallenblase enthält 30 facettierte Steine. Die Duodenalschleimhaut ist stark injiziert und stellenweise in Fetzen von der Submucosa abgelöst. Im ganzen Magendarmkanal finden sich dünnflüssige, gallig verfärbte Massen.

Der zweite Todesfall trat bei einer 44jährigen Frau ein, an der eine Radikaloperation einer postoperativen Hernie vorgenommen war. (34. H. P.) Bei der Lösung der sehr ausgedehnten Verwachsungen der Dünndarmschlingen mit dem Peritoneum kam es zu einem Serosadefekt, der durch Naht wieder verschlossen werden mußte. Auch diese Patientin zeigte sehr bald nach der Operation deutliche Symptome einer Peritonitis, die sich bis zu dem am 3. Tage p. op. erfolgten Tode steigerten. Doch kam hier noch zu der Peritonitis vor allem eine ziemlich starke Darmblutung hinzu, die von der Nahtstelle ausgegangen zu sein schien.

Bei der dritten Patientin war eine Lungenembolie nach Radikaloperation einer postoperativen Hernie der linea alba

die Todesursache. (37. G. K.) Auch diese Operation wurde wegen starker Verwachsungen zwischen Netz und Dünndarmschlingen, die vollständig gelöst werden mußten und zwischen Querkolen und Peritoneum parietale, die nur zum Teil beseitigt wurden, sehr in die Länge gezogen. Am sechsten Tage nach der Operation — die Patientin hatte sich bis dahin völlig wohl befunden und die Wunde war p. pr. gut geschlossen — trat plötzliche Atemnot ein und der Puls stieg auf 130. Nach zweistündiger Sauerstoffinhalation ließ die Cyanose des Gesichts und der Lufthunger etwas nach, doch verschlechterte sich der Zustand bald wieder derart, daß der Exitus letalis nach 5½ Stunden nach dem Auftreten der plötzlichen Atemnot eintrat. Die Sektion ergab, daß die Patientin im fünften Monat gravid war (Hydramnion), einen Embolus im Stamm der linken Lungenarterie, Thromben in der rechten vena saphena magna, die walzenförmig in das Lumen der vena femoralis und iliaca hineinragten; außerdem einen nicht septischen Milztumor und eine chronische fibrinöse Peritonitis.

Diese drei Todesfälle entsprechen einer Gesamtmortalität von rund 6 %; doch ist die Zahl der Fälle noch viel zu klein, als daß man mit Bestimmtheit mit dieser Mortalitätsziffer rechnen müßte. Zweifellos ist ja im dritten Falle die Lungenembolie eine Folge der Operation, aber ganz sicher ist auch, daß man nicht gerade die typische Menge'sche Operation als Ursache der Embolie ansehen darf. Allerdings werden sich auch bei dieser Operationsmethode derartige Fälle ebensowenig vermeiden lassen, wie bei gewissen anderen blutigen Eingriffen auch.

Was die beiden ersten Todesfälle betrifft, so ist hier eher der Grund für den unglücklichen Ausgang in dem Operationsmodus zu suchen. Wenn auch gelegentlich septische Peritonitiden nach anderen Laparotomien beobachtet werden, und der Kampf mit den eventrierten Darmschlingen eine Infektion begünstigten, so erhöht doch gerade die ausgiebige Höhlenbildung, wie sie zum Zwecke der Bauchdeckenplastik nötig ist, die Infektionsgefahr ganz wesentlich. Es unterliegt wohl kaum einem Zweifel, daß eine derartige Gefahr mit den jetzt zur Verfügung stehenden Mitteln niemals ganz beseitigt werden kann. Die einzige Möglichkeit, ihr einigermaßen wirksam entgegenzutreten, liegt in einer peinlich durchgeführten Asepsis. Aber selbst wenn darin auch bei länger dauerndem Eingriff nicht der kleinste Fehler vorkommen

sollte, so ist damit doch die Möglichkeit einer Infektion durch die Außenluft keineswegs völlig beseitigt, namentlich wenn, wie hier, die Peritonealhöhle längere Zeit eröffnet ist.

Außerdem ist es in dem zweiterwähnten Fall nicht ohne weiteres von der Hand zu weisen, daß die Infektion von dem bei der Lösung seiner Verwachsungen verletzten Darm ausgegangen sein kann.

Noch einen Fall möchte ich im Anschluß hieran erwähnen. Vielleicht könnte man im Interesse der Verminderung der Infektionsgefahr oder mit Rücksicht auf den schlechten Zustand eines Patienten auf den Gedanken kommen, von einer weitgehenden Aushülsung der Recti Abstand zu nehmen und so den Eingriff leichter und weniger gefährlich zu machen. Bei einer 62jährigen Patientin mit einem Nabelbruch wurde so mit Rücksicht auf das hohe Alter der Kranken auf eine vollkommene Aushülsung der Recti verzichtet und die beiden Muskeln wurden mit einigen Knopfnähten der Mittellinie möglichst genähert und mit ihnen das überhaupt nicht eröffnete Peritoneum, so gut es ging, gedeckt. Wenn schon während der Operation einige Muskelbündel einrissen, so verbreiterten sich in den folgenden Wochen die beiden Recti zu dünnen breiten Muskelplatten, die dem Andrängen der Därme nicht stand hielten, und nach knapp 3 Monaten hatte die Patientin rechts neben der Mittellinie eine ausgesprochene postoperative Hernie durch eine Lücke im Rectus und links eine kleine Faszienlücke. Durch eine zweite typische Operation wurde die Patientin von ihrem Leiden geheilt. (38, 39. E. Sch.)

Um noch mit einigen Worten auf die Beschwerden einzugehen, die die Patientinnen veranlaßten, sich der Operation zu unterziehen, so stehen Klagen über Schmerzen im Leib, namentlich bei schwerer Arbeit, die von einzelnen nur verrichtet werden konnte, wenn sie eine Leibbinde trugen, Schmerzen im Kreuz und Verdauungsbeschwerden im Vordergrund. Bei einer Patientin mit einem riesigen Hängebauch bestand sogar völlige Unmöglichkeit, ohne festsitzende Leibbinde zu gehen. Jedenfalls war, abgesehen von den Schmerzen, die die Frauen von den Brüchen hatten, die Arbeitsfähigkeit im allgemeinen bedeutend herabgesetzt. Auch in den Fällen, in denen eine eigentliche Hernie gar nicht vorhanden war, sondern nur eine starke Rectusdiastase oder ausgesprochener Hängeleib vorlag. **Zur Indikationsstellung, ob die in Frage stehende Radikaloperation vor-**

genommen werden soll oder nicht, ist das Vorhandensein eines Bruches eigentlich nur von untergeordneter Bedeutung, wenn einmal eine Diastase der Recti oder ein Hängebauch besteht. Denn erstens sind die Beschwerden, die aus den genannten Bauchdeckenanomalien folgen, oft nicht weniger erheblich, als die, die durch Hernien verursacht sind, und zweitens bezweckt ja die Menge'sche Radikaloperation neben der Beseitigung des Bruches die Wiederherstellung der alten normalen anatomischen Verhältnisse der Bauchdecke.

Schwerer zu beantworten ist die Frage, ob die Mengesche Operation ebenso, wie sie bei großen Brüchen indiziert ist, auch bei kleinen Brüchen angebracht ist. Nach Menges Ueberzeugung ist sie zu bejahen. Diese Ansicht erscheint zutreffend. Denn im allgemeinen wird man nicht fehlgehen, wenn man annimmt, daß bei kleinen Hernien auch nur kleine Defekte der Bauchdecken vorhanden sind, die ihrer Beseitigung natürlich nur geringe Schwierigkeiten entgegensetzen. Der Eingriff wird also leichter sein und doch wieder eine normale vordere Bauchwand herstellen. Jedenfalls liegt kein Grund vor, die Operation als kontraindiziert anzusehen, wenn auch Port sie nur ausschließlich bei größeren Hernien für angebracht hält. Graser, der mit nur unwesentlichen Modifikationen nach Menges Methode operiert, berichtet über gleich günstige Erfolge sowohl bei großen, als auch bei kleinen Hernien und hat bis jetzt noch über kein Rezidiv zu berichten.

Von sämtlichen 48 Patientinnen wurden 14 nach einer Zeit von einem Jahr nach der Operation und darüber nachuntersucht. Diese waren alle rezidivfrei, bezw. frei von einer postoperativen Hernie geblieben. Außerdem fanden bei elf Patientinnen Nachuntersuchungen im zweiten bis elften Monat nach der Operation statt; auch diese Frauen waren, wie 11 andere, die schriftlich Auskunft über ihr Befinden gaben, rezidivfrei geblieben. Von den 10 übrigen war nichts zu erfahren.

Ich füge zur leichteren Uebersicht und zum Vergleich mit der ersten Tabelle in derselben Reihenfolge kurz das Ergebnis der Nachuntersuchung an.

Keine andere Hernienoperation hat diese Resultate aufzuweisen.

Name	Kurze Diagnose	Operiert am	Nachuntersucht am	Schriftl. Auskunft im	Narbe	Bauchdecken	Bemerkungen
1. E. S. . .	H. umbil.	30. 1. 03	—	11. 11	fest	doppels. Leistenbruch ?	Wohlbefinden
2. M. K. . .	H.umbil.et lin. albae inc.	18. 2. 03	—	9. 11	—	—	Wohlbefinden
3. S. L. . .	H. postop.	23. 3. 03	—	11. 11	—	—	Wohlbefinden
4. E. R. . .	H. umbil.	27. 6. 03	—	11. 11	—	—	Wohlbefinden
5. A. V. . .	H. umbil et epig.	26. 10. 93	—	11. 11	—	—	Wohlbefinden
6. C. K. . .	H. umbil.	24. 2. 04	—	—	—	—	—
7. K. B. . .	H. umbil.	16. 12. 04	—	—	—	—	—
8. M. O. . .	H. postop.	6. 2. 05	4. 05	—	fest, lückenlos	suffizient	Schmerzen in Wunde
9. B. S. . .	H umbil.	11. 5. 05	—	19. 11	—	—	Wohlbefinden
10. M. L. . .	H. postop.	14. 7. 05	1. 06	—	fest, lückenlos	suffizient	Wohlbefinden
11. E.	H. umbil.	2. 2. 06	—	—	—	—	—
12. Sp. . . .	H. postop.	15. 3. 06	—	—	—	—	—
13. Pf. . . .	H. umbil.	15. 3. 06	—	—	—	—	—
14. L. K. . .	H. postop.	14. 7. 06	—	—	—	—	—
15. Sch. . . .	H. postop.	16. 1. 07	—	—	—	—	—
16. P.	H. umbil.	19. 1. 07	—	—	—	—	Exitus
17. M. W. .	H. umbil.	17. 1. 08	—	9. 11	—	—	Wohlbefinden
18. 4. W. . .	H. umbil.	28. 7. 08	12. 11	—	14 cm lineaer	suffizient fest	Wohlbefinden
19. M. S. . .	H. postop.	3. 11. 08	—	12. 11	—	—	Wohlbefinden
20. K. H. . .	R - diast.	16. 12. 08	11. 10	—	24 cm lückenlos	suffizient	Wohlbefinden
21. K. Z. . .	R - diast.	21. 12. 08	12. 11	—	18,5 cm fest, lückenlos	suffizient	Wohlbefinden
22. G. B. . .	H. umbil.	5. 2. 09	—	—	—	—	—
23. M. G. . .	H. umbil.	1. 3. 09	12. 11	—	28 cm lineaer lückenlos	schlaff, keine Diast.	Leibbinde, Drängen nach unten
24. K. K. . .	H. umbil.	2. 3. 09	12. 11	—	6 cm	—	Wohlbefinden
25. M. B. . .	H. umbil.	17. 4. 09	8. 09	—	14 cm	sehr fest	Wohlbefinden
26. K. Z. . .	H. umbil.	21. 5. 09	6. 09	—	23 cm lineaer	fest	Wohlbefinden

Name	Kurze Diagnose	Operiert am	Nachuntersucht am	Schriftl. Auskunft im	Narbe	Bauchdecken	Bemerkungen
27. E. Sch. .	R-diast. V. prop.	27. 7. 09	12. 11	—	22 cm kaum sichtbar	suffizient	Wohlbefinden
28. R. M. . .	R-diast. V. prop.	10. 9. 09	12. 11	—	29 1/2 cm	geringe Diast., unterhalb der Narbe	Wohlbefinden
29. S. B. . .	H. umbil.	12. 3. 10	11. 11	—	28 cm lückenlos fest	suffizient	Wohlbefinden
30. S. R. . .	H. umbil.	22. 3. 10	11. 11	—	39 cm lineaer	suffizient	Wohlbefinden
31. K. D. . .	H. umbil.	7. 5. 10	—	—	—	—	—
32. A. K. . .	H. umbil.	10. 5. 10	11. 11	—	28 cm	Fetthauthängebauch	Leibbinde
33. B. S. . .	R-diast. V. prop.	13. 5. 10	12. 11	—	27 cm fest lineaer lückenlos	suffizient	Leibbinde
34. H. P. . .	H. postop.	30. 5. 10	—	—	—	—	Exitus
35. A. K. . .	H. umbil.	5. 8. 10	—	12. 11	—	—	Wohlbefinden
36. B. C. . .	H. postop.	6. 9. 10	11. 11	—	31 cm fest lückenlos	suffizient	Wohlbefinden
37. C. K. . .	H. postop.	9. 11. 10	—	—	—	—	Exitus
38. E. Sch. .	H. umbil.	25. 11. 10	—	—	—	—	—
39. E. Sch. .	H. postop.	23. 2. 11	12. 11	—	35 cm lineaer lückenlos fest	suffizient	Wohlbefinden
40. L. D. . .	H. umbil.	12. 12. 10	12. 11	—	21 cm fest, kaum sichtb.	ohne jed. Elastizit., fettr., R-diast, f. 2 Querfinger	Leibbinde
41. M. R. . .	R-diast. V. prop.	21. 12. 10	12. 11	—	32 cm lineaer fest	suffizient	Wohlbefinden
42. S. M. . .	H. postop.	20. 1. 11	11. 11	—	21 cm lineaer fest	sehr dünn, schlaff, fettarm, geringe R-diast.	Wohlbefinden
43. M. S. . .	H. postop.	21. 1. 11	11. 11	—	36 1/2 cm lückenlos	suffizient	Wohlbefinden
44. v. L. . .	R-diast V. prop.	27. 2. 11	—	—	—	—	—
45. L. B. . .	H. postop.	29. 4. 11	12. 11	—	33 cm lineaer fest	suffizient	Leibbinde
46. M. E. . .	H. postop.	6. 5. 11	9. 11	—	fest	suffizient	Wohlbefinden
47. J. S. . .	V. prop.	23. 5. 11	12. 11	—	44 cm lineär lückenlos	suffizient	Wohlbefinden
48. B. St. . .	R-diast. V. prop.	26. 5. 11	12. 11	—	fest lückenlos	suffizient	Wohlbefinden
49. H. K. . .	H. postop.	29. 5. 11	—	11. 11	—	—	Wohlbefinden

Um noch auf die Beschwerden der Patientinnen nach der Operation einzugehen, so bestand noch in einzelnen Fällen Reißen und Ziehen in der Operationswunde, das aber nach längstens 3 Monaten verschwand und nur noch hie und da bei sehr angestrengter Arbeit, schwerem Heben und Treppensteigen vorübergehend auftrat. Die vor der Operation vorhandenen Verdauungsbeschwerden waren durchweg gemildert, wenn nicht gänzlich beseitigt. Die in vereinzelten Fällen noch persistierende Rectusdiastase war geringfügig und verschwand bei jeder Anspannung der Muskulatur, sodaß sie keine Beschwerden verursachte.

Der in zwei Fällen (32. A. K. und 40. L. D.) beim ersten Anblick anscheinend bestehende Venter propendens erwies sich bei näherer Untersuchung nur als Fetthauthängeleib der untersten Partien mit noch suffizienten Muskeln und Faszien.

Der bei der Patientin (1. E. S.) im Laufe der ersten Jahre nach der Operation aufgetretene doppelseitige Leistenbruch kann nicht als Folge der Operation angesehen werden, sondern ist eher als Beweis für die Festigkeit der vorderen Bauchwandpartien zu betrachten. Als Entstehungsursache für den erwähnten Bruch gab Patientin selbst sofort nach ihrer Entlassung aus der Klinik trotz des ärztlichen Verbotes aufgenommene schwere Arbeit an. Die durch die Operation gefestigten vorderen Bauchwandpartien blieben dagegen völlig intakt.

Im allgemeinen sind alle Patientinnen, soweit Auskunft von ihnen zu haben war, durch die Operation wieder in den vollen Besitz ihrer alten Arbeits- und Leistungsfähigkeit gekommen, ein Erfolg, für den sie schon eine lange, nicht gerade verschönernde Narbe in Kauf nehmen konnten.

Es bleiben noch die Ergebnisse der Nachuntersuchungen derjenigen Patientinnen zu berücksichtigen, deren Operationsbericht weiter oben bei der Besprechung einiger technisch besonders schwieriger Fälle angeführt sind. Von der Patientin 15. Sch. war eine Auskunft nicht zu bekommen. Die Nachuntersuchung der Patientin 8. M. O., bei welcher zur Lösung der reichlichen Verwachsungen der Därme mit der vorderen Bauchwand zwei senkrechte Schnitte auf den Querschnitt nötig waren, ergab feste, lückenlose Narben mit völlig suffizienten Bauchdecken. Ebenso befriedigend war der Operationserfolg bei der Patientin 45. L. B., bei der eine multiple Bruchanlage eine Faszienplastik nötig gemacht hatte.

Stellt man zusammenfassend die Hauptvorteile der Menge'schen Hernienoperation, wie sie oben ausführlicher besprochen sind: die Anwendung des Faszienquerschnittes, die Biondi'sche Nahtlinienkreuzung und die Bauchdeckenplastik zur Deckung der Bruchpforten den Vorwürfen der langen Operationsdauer, der Schwierigkeit der Technik und der die Infektion begünstigenden Höhlenbildungen einerseits und die äußerst günstigen Resultate den doch recht mangelhaften Erfolgen anderer Methoden andererseits gegenüber, so muß die Menge'sche Radikaloperation der umbilikalen, subumbilikalen, epigastrischen und postoperativen Hernien der line alba als eine willkommene Bereicherung der Verfahren zur Behandlung der Brüche der Mittellinie der menschlichen Leibeshöhle angesehen werden.

Nachtrag.

Nach Vollendung der Arbeit wurden bis zur Zeit ihrer Drucklegung noch 10 weitere Menge'sche Hernienoperationen in der Universitäts-Frauenklinik in Heidelberg vorgenommen, und zwar 1 wegen eines venter propendens, 2 zur Beseitigung einer Umbilikalhernie, und 6 mal machte eine postoperative Hernie der linea alba die Menge'sche Operation nötig. In einem Falle bestand gleichzeitig eine Nabel- und postoperative Hernie. Auch hier ist der Ausgang aus der angefügten kurzen Tabelle ersichtlich.

Name	Alter	Diagnose	a) von derselben Laparatomie-wunde aus: Gleichzeitig vorgenommene Operationen	b) selbständige	Gesamtdauer der Operationen	Zum 1. Mal auf am . . . Tag	Geheilt entlassen am . . . Tag	Bemerkungen
50. C. Z. . .	47	H. postop. H. umbil. Dammfistel	—	Excision d. Fistel	2½ Std.	— Tag	19. Tag	Pneumonie.
51. A. F. . .	34	H. postop.	—	—	1 Std. 12′	—	25.	
52. K. F. . .	32	H. postop. Adnextumor	Total-exstirp.	—	2¼ Std.	—	28.	postoperativ. Chok. Fasziennekrose. Hämatom.
53. M. L. . .	31	H. postop.	—	—	?	—	14.	
54. L. Sch. .	40	H. postop.	—	—	1½ Std.	13.	19.	
55. M. S. . .	48	H. postop.	—	—	?	—	36.	Fasziennekrose.
56. F. B. . .	37	H. umbil. Descensus uteri	—	Vord. u. hint. Plastik	1¼ Std.	18.	23.	
57. P. F. . .	50	H. umbil. Prolaps. uteri	—	V. u. h. Plastik	?	—	18.	
58. M. R. . .	27	H. postop.	—	—	1½ Std.	16.	21.	
59. C. B. . .	41	Vent. propendens, Retrofl. uteri	—	V. u. h. Plastik Doléris	1 Std. 35′	—	27.	postoperativer Erregungszustand.

Bei der Patientin 50. C. Z. entdeckte man während der Operation der postoperativen Bauchhernie auch eine Nabelhernie und mehrere kleine Fasziendefekte im Bereich des Nabels; deren Deckung machte außer dem 3 cm über der Symphyse angelegten Pfannenstiel'schen Querschnitt noch einen zweiten Querschnitt in Nabelhöhe nötig. Beide Querschnitte waren 30 cm lang, und doch konnte Patientin schon am 19. Tage nach der Operation geheilt und beschwerdefrei entlassen werden!

In den Fällen 55. M. S. und 52. K. J. verlängerten geringfügige Fasziennekrosen die Heilungsdauer um einige Tage.

Außer einer Aetherpneumonie (50. C. Z.) und einem postoperativen Erregungszustand, der fast 3 Wochen anhielt, wurden ernste Störungen im Verlauf der Heilung nicht beobachtet. In dem letztgenannten Fall wurde die Operation in Sakralanästhesie begonnen, und die Allgemeinnarkose nach einer halben Stunde, da Patientin zu pressen anfing, eingeleitet. Bei der Patientin 58. M. R. bestand eine so hochgradige Rectusdiastase, daß das Aufsuchen des oberen Rectusfaszienrandes einen Längsschnitt auf den 17½ cm langen Querschnitt nötig machte.

Im übrigen war der Gang der Operationen in diesen 10 Fällen durchweg typisch. Unüberwindliche Schwierigkeiten ergaben sich auch hierbei nicht.

Die 10 nachträglich angeführten Fälle eingerechnet, kamen also insgesamt zur Operation:

26 Umbilicalhernien = 44 %,

21 Hernien der linea alba, inklusive auch der subumbilicalen und einer nicht postoperativen Hernie = 36 %.

In 2 Fällen bestand eine Hernie der linea alba mit 1 des Nabels, und in 1 Falle eine Hernie des Nabels mit einer epigastrischen zusammen.

9 mal machte eine starke Rectusdiastase und venter propendens die Menge'sche Hernienoperation und Bauchdeckenplastik nötig = 15 %.

Die Mortalitätsziffer wäre nun von 6 % auf 5 % gesunken. Doch auch jetzt ist noch die Gesamtzahl der Operationen zu klein, um eine auch nur einigermaßen genaue Mortalitätsziffer angeben zu können, mit der man bei der Menge'schen Hernienoperation rechnen muß.

Wegen der Kürze der mir jetzt zur Verfügung stehenden Zeit und weil nach einer jetzt vorgenommenen Nachuntersuchung der letzten 10 Patientinnen von einem Dauerresultat doch nicht gut gesprochen werden könnte, muß ich von dieser Nachuntersuchung absehen. Eine Patientin stellte sich sechs Wochen und eine andere 8 Wochen p. op. noch einmal vor. Beide fühlten sich vollkommen wohl und leistungsfähig, die Bauchdecken waren absolut suffizient.

Lebenslauf.

Unterzeichneter ist am 9. Dezember 1888 in Nidda, Kreis Schotten, in Oberhessen, geboren. Er ist der Sohn des Geh. Justizrates Karl Landmann und seiner Ehefrau Hedwig, geb. Schilling, und besitzt die hessische Staatsangehörigkeit.

Er besuchte die Volksschule und das Progymnasium in Friedberg i. Hessen und das Gymnasium in Offenbach a. M., wo er Ostern 1907 das Reifezeugnis erhielt. Darauf studierte der Unterzeichnete 10 Semester Medizin, und zwar 3 Semester in Kiel, 1 Semester in München und 6 Semester in Heidelberg. Hier bestand er am 26. Iuli 1909 das ärztliche Vorexamen und am 21. Mai 1912 die Hauptprüfung und promovierte am 13. Juni 1912.

Offenbach (Main).

Kurt Landmann.

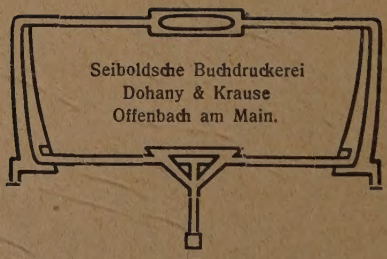
Seiboldsche Buchdruckerei
Dohany & Krause
Offenbach am Main.